岩獣会報（Iwate Vet.），Vol. 50（№ 1），16 － 17（2024）.

コラム

小動物臨床の現場で痛感した岩手県の温暖化

岩手大学附属動物病院　特任助教
藤原玲奈

2021 年秋より附属動物病院に着任し，高度画像診断（CT，MRI）を必要とする疾患の診断，内科と外科との連携を必要とするような疾患を中心に診療を担当しております，藤原と申します．

昨年，診療を通じて岩手の温暖化を痛感させられた症例に遭遇いたしましたので，県内の先生方への注意喚起も含めてお話しさせていただきます．産業動物・公衆衛生や野生動物の分野では，クマの出没，イノシシやシカによる農作物への被害，鳥インフルエンザ，豚熱など，以前は北東北とは縁遠い話であったのが，年々身近な話題となり，クマの出没に至ってはほぼ一年中取り上げられる話題にまでなっています．

私が従事する小動物臨床，とくに犬猫を対象とする領域では，SFTS（Severe Fever with Thrombocytopenia Syndrome，重症熱性血小板減少症候群）が南・西日本で注意喚起され，ついには人から人への感染も確認されて話題になりましたが，いまだ岩手では馴染みの薄い疾患であると思います．このように，病気としては知っている・聞いたことはあるものの，実際に遭遇する可能性が非常に低く，疑わしい症例に出会ったとしても早期に除外しがちな疾患は多岐に渡りますが，先生方の知識の奥にしまってある疾患の中から，もう一度引っ張り出しておいていただきたい疾患にレプトスピラ感染症があります．

昨年，当院で合計 3 頭のレプトスピラ感染症の犬に遭遇いたしました．1 頭は県南，2 頭は盛岡市での発生です．盛岡市で発生した 2 頭は同一家庭で飼育されており，同じ家庭ではすでに別の 1 頭がレプトスピラ感染症が原因と推測される経過をたどって弊死していました（確定診断なし）．いずれの症例も県外への旅行・移動歴はなく，住居もしくは近隣にて感染したと思われますので，レプトスピラ菌を保有した野ネズミがこの地域に存在していると考えられます．今回見つかったもののレプトスピラの血清型は *Icterohaemorrhagiae* と *Canicola* であり，混合ワクチンにて予防可能なものでしたが，ワクチンに対する抗体価上昇は長くて半年程度しか維持されないと言われています．

暖かくなるとともに野ネズミの活動が活発になり，また今年もレプトスピラ感染症に遭遇するかもしれません．診断・治療が間に合えば救命できる疾患である

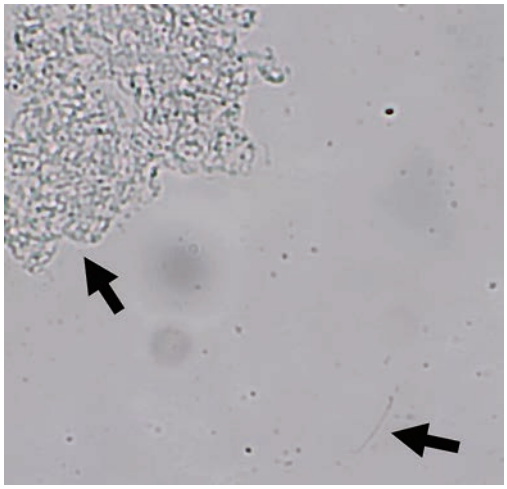

尿中の菌体（左上→：死滅した菌体が集合，右下→：死滅前の菌体）

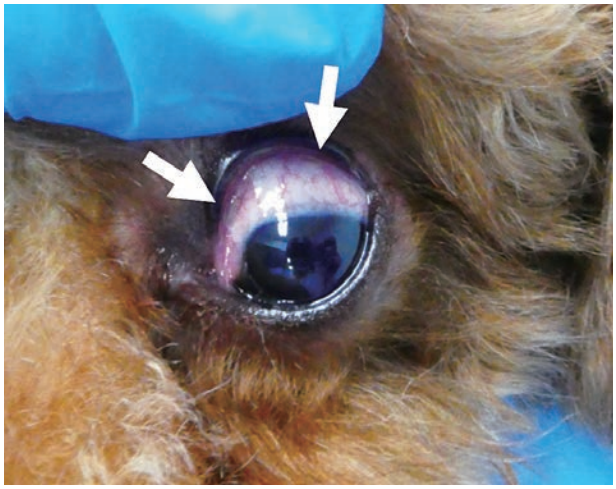

強膜の充血

こと，周辺にネズミが出る環境であれば少なくとも県央・盛岡では春から夏にかけて抗体価を上げるように予防接種をお勧めすること，急性肝障害･急性腎障害･原因不明の発熱や元気食欲低下などの不定愁訴に遭遇した場合は鑑別診断の一つにレプトスピラ感染症を念頭に置いておくことを是非ともお願いいたします．

また，人獣共通感染症でありますので，もし本疾患への罹患を認めた場合は，飼い主様への指導はもちろん，院内での感染動物の取り扱いにも注意すること，届出感染症であるためすみやかに家畜保健衛生所に届け出ることも必要です．一般的な診断・治療は成書，学会誌や商業誌に記載されておりますのでここでは割愛しますが，当院で遭遇した症例に共通する所見として，発熱・CRP 高値，強膜の充血，尿の直接鏡検にてレプトスピラ菌体を確認したことが挙げられます．とくに尿の直接鏡検は抗原検査や抗体検査の結果を待つことなく確定診断につながる，迅速かつ簡便な検査ですので，少しでも疑う症例に遭遇した際はぜひ実施してください．採尿・遠心後はすぐに鏡検しますと個々に非常に活発に運動する菌体がわかりやすいですが，数分観察している間に菌体が死滅して，塊状に集合してしまいますので，その点はご注意ください．

レプトスピラに限らず，岩手の犬猫に迫りくる感染症は年々増えて行くことが予想されます．岩手県／日本獣医師会誌や学会誌，商業誌に掲載される様々な感染症の報告を関係ないな…と読み飛ばしせずに，感染症に関しても自分のアンテナの感度を高める努力が必要な時代になってきた，と痛感した昨年でした．