
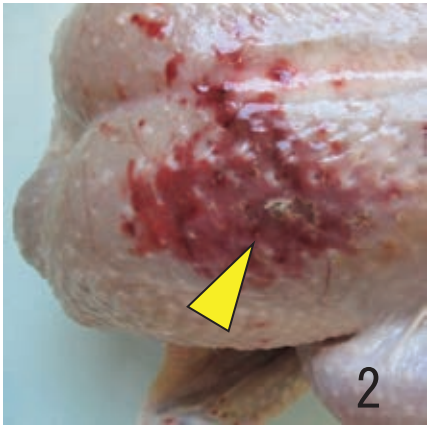
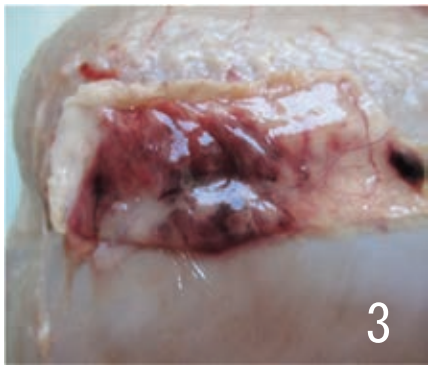
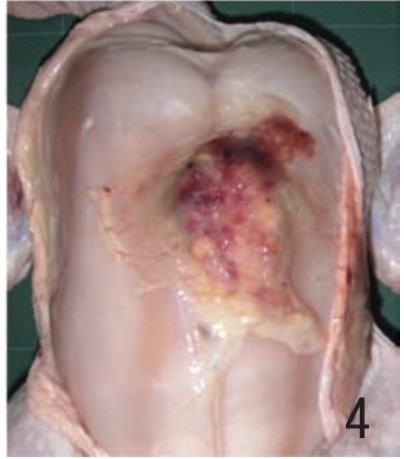

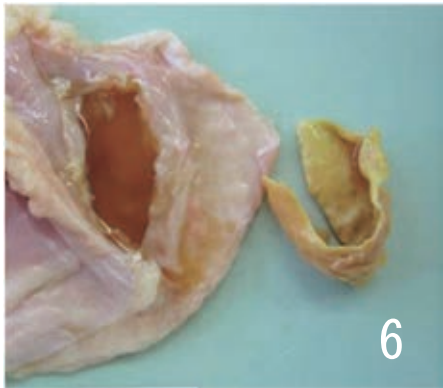



廃棄等の措置の根拠	別表第10（全部廃棄）または別表第11（部分廃棄）	
 <p style="text-align: right; font-size: 2em;">1</p>	 <p style="text-align: right; font-size: 2em;">2</p>	 <p style="text-align: right; font-size: 2em;">3</p>
<p>痲皮性皮膚炎：皮膚に広範な黄褐色のワッフル様痲皮病変が認められる。</p>	<p>壊疽性皮膚炎：皮膚病巣はうっ血、出血、水腫により腫脹し、褐色化した壊死巣（矢頭）がみられる。</p>	<p>左の病変部の皮下組織にうっ血、出血及び水腫がみられる。</p>
 <p style="text-align: right; font-size: 2em;">4</p>	 <p style="text-align: right; font-size: 2em;">5</p>	 <p style="text-align: right; font-size: 2em;">6</p>
<p>胸部嚢胞：胸骨滑液包に血液、漿液、粒状滲出物等を満たしている。</p>	<p>被嚢化膿瘍：左側内股部に淡黄色の隆起性病巣（矢印）がみられる。</p>	<p>左の病巣を示し、滲出液を伴い、板状のチーズ様物を内包している。</p>

疾病 (異常)	26 炎症 (皮膚、筋肉の炎症)	
		
<p>被囊化膿瘍：左側内股部に淡黄色で扁平な隆起性病巣が認められる。</p>	<p>左の病巣を示し、結合組織が湿潤したチーズ様物を内包している。</p>	<p>化膿性筋炎：発育が不对称の左右脚を示している。</p>
		
<p>No. 9 の右側大腿：筋間織に多量の黄色顆粒状物が存在している。</p>	<p>No. 9 の右側膝関節：膝関節周囲の筋間織に黄色チーズ様物や滲出液がみられる。</p>	<p>化膿性肩関節炎：同関節を被う腹側皮膚が黄変している。</p>
		
<p>No. 12 の浅胸筋と深胸筋の筋上膜に黄色チーズ様物が観察される。</p>	<p>壊疽性皮膚炎：真皮に顕著なうっ血、出血、水腫、炎症細胞浸潤がみられる。</p>	