

頸曲がり鶏群における神経系病変の病理学的検索

辻 まりこ 江幡麻代 佐々木 淳 倉持 好 御領政信

要 約

孵化直後から頸の背後方屈曲（頸曲がり）を一過性に示す鶏群における脊髄灰白質背角領域の縮小化に着目し、この病変が頸曲がりにも共通して認められるものか、あるいはこの個体特有のものなのかを、5代目雛を用いて評価した。

実験鶏として、発症鶏由来、未発症鶏由来およびP2系1日齢雛の各5羽3群を設定し、それぞれ臨床症状の観察と剖検を行い、脊髄5カ所（第二～三頸髄、第七～八頸髄、頸膨大部、第三～四胸髄、腰膨大部）および錯綜筋のヘマトキシリン・エオジン（HE）染色標本を病理組織学的に観察した。脊髄はさらにクリューバー・バレラ（KB）染色標本を作製し、脊髄全体、灰白質全体および背角の横断面積を、画像解析ソフトウェアを用いてそれぞれ測定した。

剖検所見では、発症鶏由来および未発症鶏由来のすべての個体において頸部骨格筋における黄色水腫が顕著であったが、未発症の個体は発症個体に比べてやや軽度であり、病理組織学的検索では、筋束間の水腫、筋線維の硝子様変性、筋線維の壊死・貪食像、筋管形成などの再生性変化などが認められた。

発症および未発症由来雛の第二～三頸髄の灰白質における背角の割合はどちらも対照群より有意に低かったが、脊髄全体における灰白質の割合は、いずれの部位においても各群の間に有意差は認められなかった。

キーワード：頸曲がり，固有知覚，遺伝性疾患，脊髄灰白質背角

遺伝性疾患とは、遺伝子の作用が少なくとも病因の一部となる疾患の総称である [1]。病因遺伝子は、近親交配を重ねることで保因個体が増加し、その遺伝子による遺伝性疾患の発現が高頻度になると考えられている [2]。鶏は、ヒトの遺伝性疾患である伴性遺伝性小人症、筋ジストロフィーなどのモデル動物として重要であり [3, 4]、鶏において、遺伝性疾患を発見し、確立することは非常に有用であると考えられる。

有藤ら [5] は、孵化直後から一過性に頸の背後方屈曲（頸曲がり）、後弓反張様姿勢を示し、重度の個体のほとんどが、強制給餌・飲水を行わなければ致死経過をたどる採卵鶏雛群を報告した。金谷ら [6] は、これらの雛群を継代・飼育、さらに病理学的に検索し、この群における頸曲がり発症雛の主な組織病変は、頸部背側の錯綜筋に局限した筋線維の硝子様変性や筋貪食といった筋融解壊死性およびそれらに対する

反応性病変であることを報告した。有藤ら [5]、金谷ら [6] は、一部の発症雛由来の雛に頸曲がりの発症および同一の組織病変が認められたことから、これらの病態が遺伝性疾患である可能性を述べている。

この採卵鶏群の継代4代目の個体において重度の症状を示した成鶏を病理学的に検索した結果、脊髄灰白質、特に背角領域の縮小化、神経節周囲および坐骨神経周囲の膠原線維増生による肥厚、神経節細胞数の減少などの病変が認められた。今回、上記の病変の内、灰白質背角領域の縮小化および神経節細胞数の減少に着目し、この病変が頸曲がりにも共通して認められるものか、あるいはこの個体特有のものなのか、またこの頸曲がりの発症と組織病変の発現が遺伝性疾患である可能性について検討を行った。

材料及び方法

実験鶏：実験鶏は、同一系統の発症鶏および未発症鶏に由来した継代5日目1日齢雛と、それとは別系統のP2系白色レグホン種1日齢雛を各5羽用いた。

病理組織学的検索：すべての群は安楽殺後、脊髓5カ所（第二～三頸髄、第七～八頸髄、頸膨大部、第三～四胸髄、腰膨大部）および錯綜筋を採材後、材料をギ酸・ホルマリン液にて固定・脱灰、あるいは10%ホルマリン液にて固定し、定法に従いパラフィン包埋ブロックを作製した。これをマイクロトームにて4 μ mに薄切した後、ヘマトキシリン・エオジン（HE）染色を施し、光学顕微鏡にて病理組織学的に検索した。

脊髓灰白質面積の測定：脊髓は上記に加えてパラフィン包埋ブロックを8 μ mに薄切した後、クリューバー・バレラ（KB）染色を施した。すべての個体において脊髓組織の画像を光学顕微鏡デジタルカメラ（OLYMPUS, DP12）にて撮影し、画像解析ソフトウェア（Image J; National Institutes of Health）を使用して脊髓全体、灰白質全体および背角の面積をそれぞれ測定した。これらの結果から灰白質における背角領域の割合および脊髓における灰白質の割合を算出した。背角は、中間質上縁より背正中溝と垂直に交わる様に直線を引き、その直線から背角部分を背角領域とした（図1）。

成績

臨床所見：発症鶏由来の雛の症状は無症状から重度のものまで様々であった。軽度の個体では、わずかに上方を向き頸をかしげるような症状を示し、重度の個体では脚を突っ張る様な後弓反張様姿勢を示し、起立・歩行が不可能であった。また、頸部のみが背後方へ屈曲する典型的な症状を示す個体の中でも、その程度が顕著な個体（写真1）や、両足を開いたまま座り込み、脚弱を呈し起立・歩行が不可能な個体や頸を下垂させ

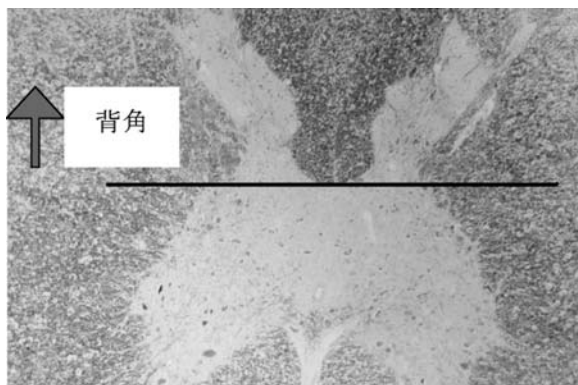


図1 背角領域の設定（KB染色）
中間質上縁より背正中溝と垂直に交わる様に直線を引き、その直線から背角部分を背角領域とした。

た個体が認められた。すべての未発症由来の雛、およびP2系の雛は臨床的に無症状であった。

剖検所見：発症鶏由来および未発症鶏由来雛ではいずれの個体においても、頸部骨格筋における黄色水腫（写真2）が顕著であったが、未発症の個体は発症個体に比べてやや軽度であった。その他、全身諸臓器に著変は認められなかった。

P2系雛ではすべての個体において頸部骨格筋の水腫性腫脹は認められず、全身諸臓器にも著変はみられなかった。

病理組織学的検索：発症鶏由来および未発症鶏由来雛の錯綜筋における組織病変として、筋束間の水腫（写真3）、筋線維の大小不同、筋線維の硝子様変性、筋線維の絮状変性、筋線維の壊死・貪食像および筋線維の修復（写真4）、筋管形成などの再生像が認められた。なお、このような筋病変は頸曲がりの臨床症状の有無にかかわらず高率に認められ、程度の差はあるがほぼすべての個体で発現が認められた。

P2系雛では錯綜筋の筋束間水腫をはじめとする種々の筋病変は認められず、正常骨格筋組織であった。

脊髓灰白質面積の測定

背角/灰白質：灰白質における背角の割合は図2に示してある。第二～三頸髄の背角/灰白質比は対照群よ



写真1 孵化直後の発症雛。頸の背後方屈曲。

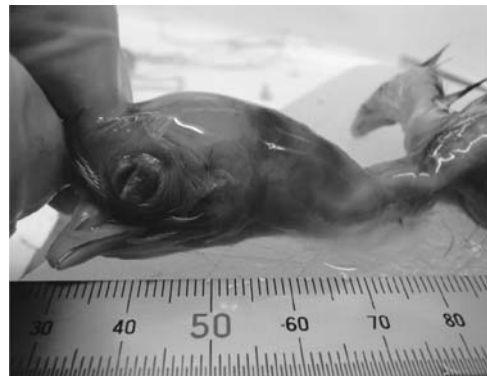

写真2 発症雛の頸部骨格筋。顕著な錯綜筋の黄色水腫（矢印）および出血。

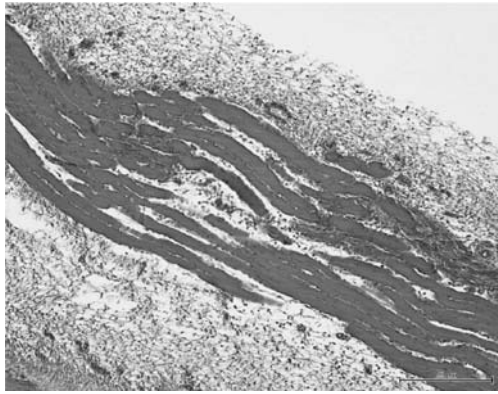


写真3 頸曲がり系統の錯綜筋, 1日齢, HE染色.
筋束間の水腫. バー=50 μm

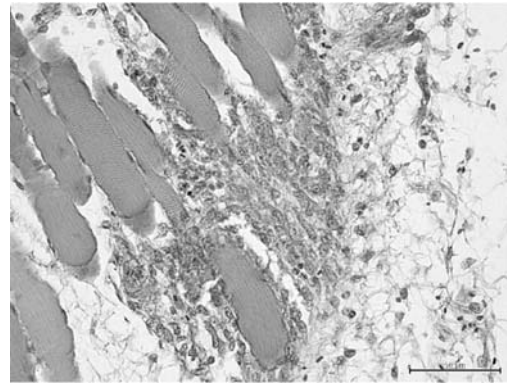
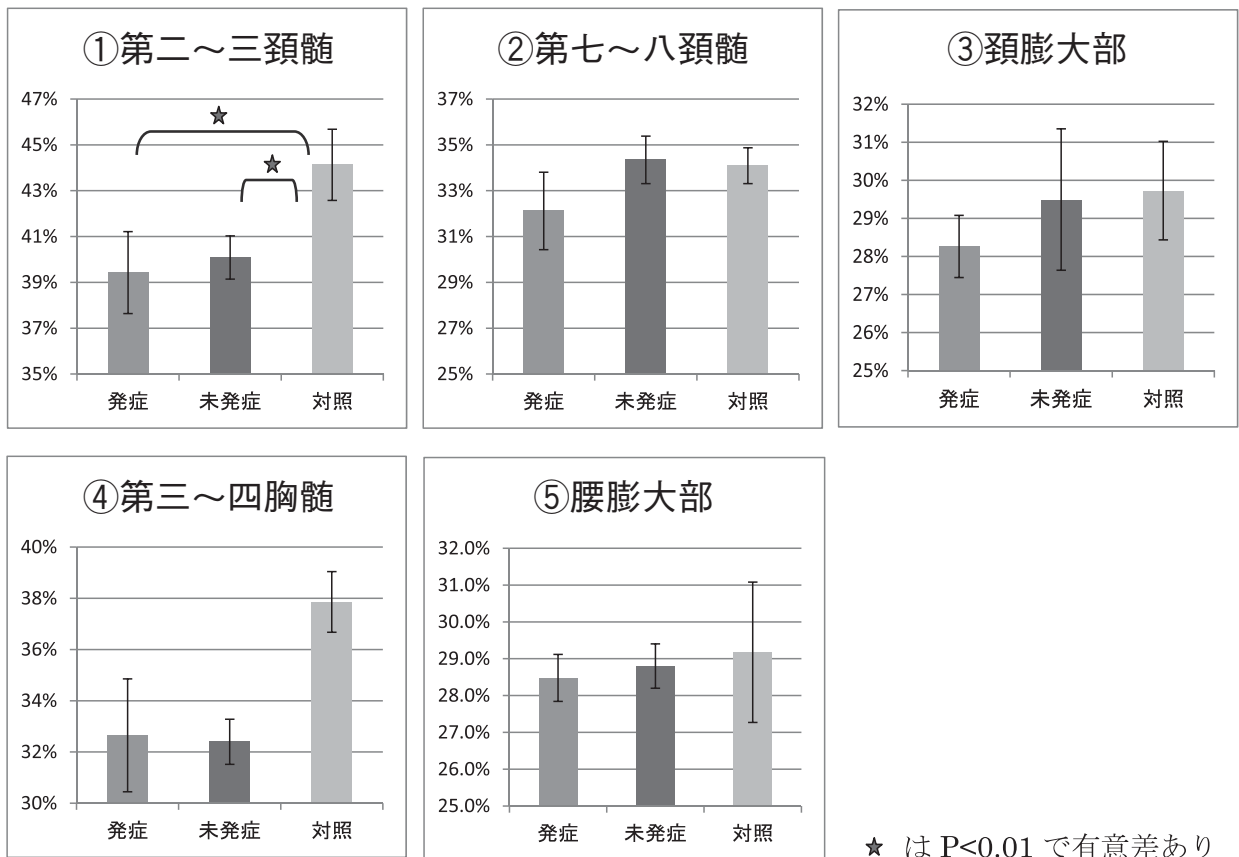


写真4 頸曲がり系統の錯綜筋, 1日齢, HE染色.
筋線維の修復性変化を示す, 一部における好塩基性の筋線維の存在. バー=50 μm

図2 灰白質における背角の割合



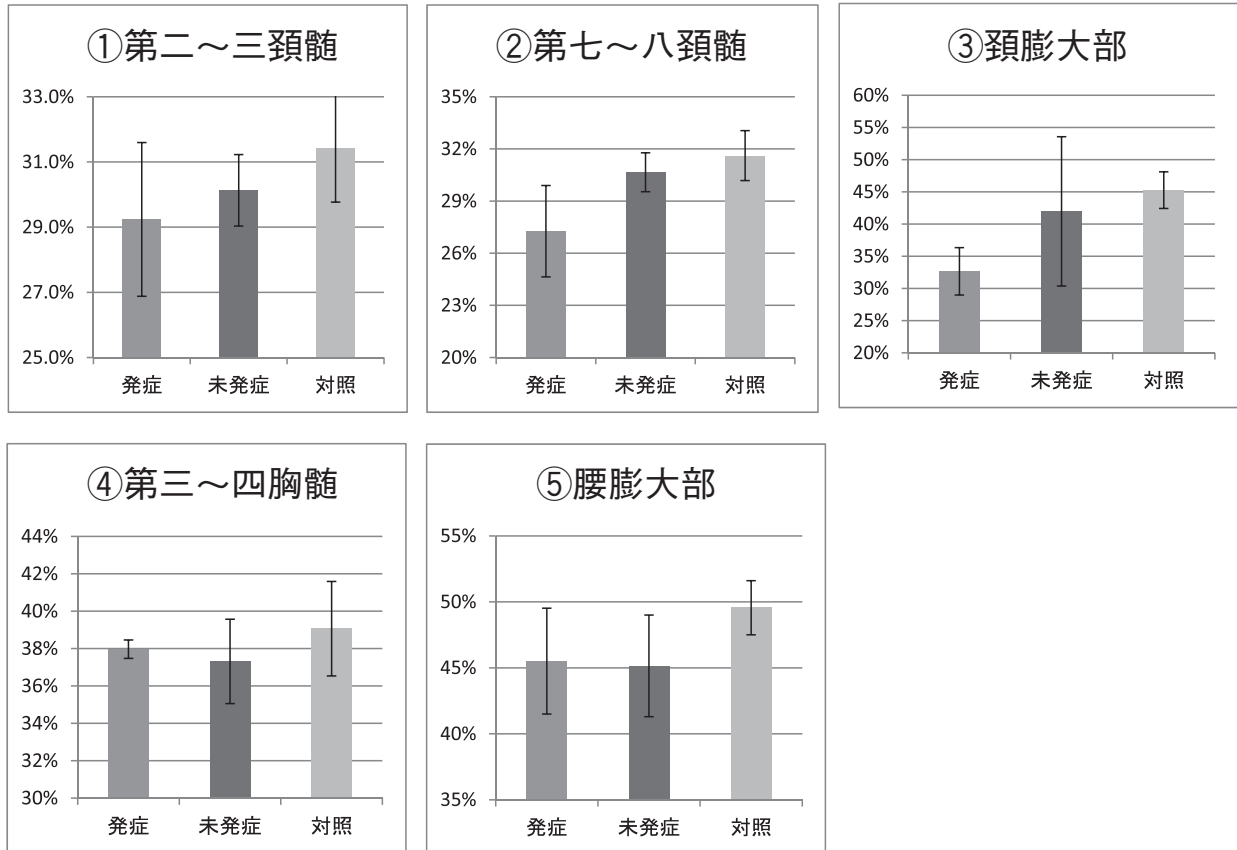
りも発症および未発症由来雛の方が有意に低かった。
発症および未発症由来雛の間には有意差は認められな
かったが、発症雛の方が低い傾向を示した。その他の
部位では有意差は認められないものの、発症鶏由来雛
が対照群よりも低い値を示す傾向が認められた。
灰白質/脊髄全体：脊髄全体における灰白質の割合は
図3に示してある。どの部位においても有意差は認め
られなかったが、発症鶏由来雛および未発症由来雛が
対照群よりも低い値を示す傾向が認められた。

考 察

錯綜筋の検索では、頸曲がりの系統の一日齢雛すべ
ての個体において程度に差はあるものの、筋束間の水
腫、筋線維の大小不同、筋線維の硝子様変性、筋線維
の絮状変性などの筋病変が認められ、これまでの検
索 [6] と同様に、継代4代目および5代目にも頸曲が
りの遺伝子が継代され、発現していることが確認され
た。

金谷ら [6] は、頸曲がりの筋病変は孵化前の鶏胚

図3 脊髓全体における灰白質の割合



においても認められることを報告しており、本系統が筋の変性に関して何らかの素因あるいは疾患を抱えていることが強く示唆される。筋線維の変性を示す遺伝性の先天性疾患として先天性筋ジストロフィー [7] が存在し、鳥類の遺伝性疾患としては、ヒトの疾患モデルとしても重要な市販ニューハンプシャー系の鶏における遺伝性筋ジストロフィーがよく知られている [4,8-10]。一般的に、筋ジストロフィーはヒトおよび動物において、骨格筋の進行性、変性性変化による筋線維消失を特徴とする遺伝性疾患とされる [11]。病理組織学的には、筋線維の変性・壊死・再生を主体とし、核数の増加、筋線維の大小不同、空胞化、筋線維の破壊とそれに対する細胞反応、筋線維の脂肪置換、輪状筋線維など様々な変性性・壊死性・再生性病変が認められるが [7-9,11-13]、どれも筋ジストロフィーに特異的なものではないとされ [14]、今回の組織学的病変と必ずしも一致するものではなかった。一方、筋ジストロフィーの病態の進行過程としては、再生速度を上回って壊死が発生することにより、筋組織は順次脂肪組織や結合組織に置換されてゆき、罹患期間が長いほど正常筋組織が失われるとされているが [15]、今回の実験鶏群では孵化直後での病変程度が最も重度であり、有籐ら [5] の頸曲がりの症状を示した雛の

経過観察では、症状が次第に軽度となり、18日齢では全ての個体で起立不能が解消され、組織学的にも筋変性の回復が認められることを報告している。これらのことから、今回の病変は筋ジストロフィーとは異なる一過性の障害に起因するものであり、進行性病変として捉えるべきではないと思われる。

脊髓灰白質の面積の検索により、頸曲がり系統で頸部の灰白質背角領域における有意な縮小化が認められ、頸部以外の部位においても発症鶏由来の個体が対照群よりも低い値を示した。灰白質の脊髓における割合はどの部位においても群間で有意差は認められなかったが、灰白質の縮小化は背角に限定されたものであり、灰白質背角領域の縮小化と頸曲がりの病態との関連性をどのように考えるのが注目されることとなった。

脊髓灰白質の背角には背根神経の束が侵入し、その内側部には識別的圧触覚と、筋、腱、関節からの固有知覚を、外側部には温痛覚、内臓知覚を伝える線維が走行している [16]。一方腹角は、運動機能を主体とした遠心性の線維や神経細胞が分布しており [17]、頸曲がりの症状は、運動性伝導路由来というよりもむしろ感覚性伝導路が関与している可能性が考えられる。

感覚性伝導路には皮膚知覚、味覚、聴覚、視覚、嗅覚、深部知覚、平衡覚などの伝導路がある [18]。重

度の頸曲がりの個体では、頸が背後方に屈曲しているだけでなく、起立は可能だが、とても不安定で、長時間の起立は困難であり、歩行を行う様子は見受けられなかった。また、強く押されると転倒し、そこから自力で起き上がるなどの体位変換をすることはできなかった。これらを考慮すると、上記の内、頸曲がりの症状には深部知覚および平衡覚が関与している可能性があると思われる。

深部知覚（固有知覚）の伝導路は、筋、腱などにある伸展受容器（筋紡錘、腱紡錘など）から体の位置、姿勢と運動に関する情報を運ぶ。深部知覚に関与する伝導路は、大きく分けて識別性の深部感覚の上行路である後索系の経路と、意識されない深部感覚の上行路である脊髓小脳路の2つがある。脊髓小脳路には腹側脊髓小脳路、背側脊髓小脳路および副楔状側核小脳路の3つの伝導路が含まれる。上記以外にも、脊髓オリープ路、脊髓網様帯路および網様帯小脳路も深部痛覚を伝えるものと考えられている。平衡覚は、広義の固有知覚の一種と考えられ、頭の位置および運動に関する情報を脊髓前庭路などの前庭覚伝導路によって小脳に伝える [18]。この内、頭頸部の深部感覚あるいは平衡覚に関与し、かつ背角を経由する伝導路には、脊髓オリープ路、脊髓網様体路および脊髓前庭路等が存在する [18]。したがってこれらの内、1つないし複数の神経路が頸曲がりの病態に何かしら関与している可能性が考えられる。しかし、有意差があるとはいえ、7%程度の違いしかない縮小化でこのような症状を示すのか、孵化直後に認められる筋病変との関連など検討要因は多分に残されており、今後の課題となるのではないかと思われる。

引用文献

- [1] 井上英二：遺伝学総論，現代病理学体系（10A），17-24，中山書店，東京（1988）
- [2] 藤木典夫：遺伝病の診断・治療と予防，現代病理学体系（10A），289-296，中山書店，東京（1988）
- [3] Dodgson JB, Romanov MN : Use of chicken models for the analysis of human disease, Curr Protoc Hum Genet, Chapter15, Unit 15.5 (2004)
- [4] Sugita H, Nonaka I : Animal models utilized in research on muscular diseases in Japan, Prog Clin Biol Res, 229, 271-286 (1987)
- [5] 有藤翔平，御領政信，佐々木淳，斎藤文也，山中綾子，岡田幸助：孵化時にみられた採卵鶏雛の背後方屈曲（頸曲がり），鶏病研報，44，9-14（2008）
- [6] 金谷俊平，御領政信，佐々木淳，岡田幸助：頸部背後方屈曲を示す鶏群の交配成績と孵化直後の筋病変，日獣会誌，63，119-124（2010）
- [7] 三池輝久：先天性筋ジストロフィー，筋病理学，檜澤一夫ら編，149-160，文光堂，東京（1989）
- [8] Julian LM : Animal model : Hereditary muscular Dystrophy of chickens, Am J Pathol, 70, 273-276 (1973)
- [9] 大島寛一：筋肉の病気，鳥の病気，鶏病研究会編，第4版，134-136，鶏病研究会，東京（1995）
- [10] Wilson BW, Randall WR, Patterson GT, Enrikin RK : Major physiologic and histochemical characteristics of inherited dystrophy of the chicken, Ann NY Acad Sci, 317, 224-246 (1976)
- [11] 小野威：筋肉変性を主病変とする家畜疾病の文献展望，日獣会誌，28，401-405（1975）
- [12] Ohwada S, Kikuchi T : A microphotometric study on the proliferation pattern of muscle cell nuclei in chickens with hereditary muscular dystrophy, Tohoku J Agri Res, 36, 63-68 (1985)
- [13] 若山吉弘：進行性筋ジストロフィー，病因，病態，筋病理学，檜澤一夫ら編，132-137，文光社，東京（1989）
- [14] Hurland TJ : Muscular dystrophy, Pathology of Domestic Animals 4th, vol 1, 204-210, Academic Press, Inc., San Diego (1991)
- [15] 檜澤一夫：進行性筋ジストロフィー，現代病理学体系（21A），143-162，中山書店，東京（1992）
- [16] 柴田秀史：脊髓，獣医組織学，日本獣医解剖学会編，第3版，85-86，学窓社，東京（2005）
- [17] 伊藤洋二：中枢神経組織，脊髓，よくわかる立体組織学，医学生物学電子顕微鏡技術学会編，408-409，学際企画，東京（1999）
- [18] 新見嘉兵衛：感覚性伝導路，神経解剖学，166-181，朝倉書店，東京（1974）