

脳室の高度拡張を伴う脈絡叢炎がみられたグレーサー病の病理

熊谷 芳浩, 大山 貴行, 井戸 徳子, 千葉 伸

要 約

離乳後に遊泳運動などの神経症状を呈した豚3例について病性鑑定を実施した。剖検では、顕著な脳室拡張（1例）、心外膜炎（3例）および関節炎（1例）がみられ、病理組織学的に3例に共通して脈絡叢炎が認められた。細菌学的検索では、2例の関節液および脳より *Haemophilus parasuis* が分離された。以上の検索結果より、本病をグレーサー病と診断した。とくに、顕著な脳室拡張を伴った1例では、変性した脈絡叢および器質化を伴う炎症巣の第四脳室内腔への突出、脳室上衣下の水腫および大脳髄質の著しい萎縮が認められたことから、脈絡叢炎が脳脊髄液の循環を阻害し、または流路を閉塞することによって脳室拡張を引き起こした稀有な症例と考えられた。

キーワード：グレーサー病, *Haemophilus parasuis*, 脈絡叢炎, 豚

緒 言

豚の上部気道に常在する *Haemophilus parasuis* は、ときに病原性を発現して、グレーサー病、敗血症、急性筋炎 (masseter muscle)、呼吸器病などの様々な病態を引き起こす [1]。なかでもグレーサー病は子豚の死亡にしばしば関与し [2, 3]、農場に大きな経済的損失をもたらす [4]。

グレーサー病で観察される急性病変は全身の漿膜および髄膜の線維素化膿性炎により特徴づけられるが [5]、慢性病変は十分に検討されていない。

今回、神経症状を呈して急性～慢性病変が観察されたグレーサー病3例について、病理学および細菌学的検査を行ったので、その成績を述べる。

材料および方法

前駆症状を示さなかった死亡豚 (No. 1)、起立不能を示した虚弱豚 (No. 2) および遊泳運動を示した虚弱豚 (No. 3) の計3例について病性鑑定を実施した。

病理学的検査：全身諸組織から得た検査材料を10%緩衝ホルマリン液で固定し、常法に従いヘマトキシリン・エオジン染色標本を作製した。併せて、病変部の各組織はアザンならびにグラム染色も施した。

細菌学的検査：剖検時に得た全頭の主要5臓器（肝臓、脾臓、腎臓、心臓、肺）、大脳および関節液を好気、嫌気および炭酸ガス下で37℃48時間培養した。好気培養に5%羊血液加寒天培地およびDHL寒天培地を用いた。嫌気培養には5%卵黄加GAM寒天培地、炭酸ガス培養にはチョコレート寒天培地を用い、各々ガスバック法を採用した。分離された *Haemophilus parasuis* について、加熱抽出抗原 (121℃, 2時間) を用いた寒天ゲル内沈降反応 [6] により血清型を同定した。

血液生化学的検査：剖検時に血液が得られた2頭 (Nos. 2, 3) について、動物用自動血球計数器 (MEK-5153, 日本光電) により白血球数、屈折法により血清タンパク濃度およびセルロースアセテート膜電気泳動法により血清タンパク分画を測定した。

成 績

発生状況：繁殖母豚900頭規模の一貫経営農場において、60日齢前後に遊泳運動や起立不能の神経症状を呈し、子豚が死亡する例が散見された。病性鑑定豚の臨床症状は次のとおりであった。No. 1：豚胸膜炎、マイコプラズマワクチンを接種後、21日齢離乳、42日

齢時に下痢予防のためリンコマイシンを飼料添加され、44日齢時に前駆症状なく死亡した。No. 2：11日齢時に起立困難に陥り、セフトオフルナトリウム（エクセネル）で治療するも、起立不能となり、42日齢時に剖検に供した。No. 3：43日齢時に下痢を呈し、54日齢時からアンピシリンによる治療を行ったものの、遊泳運動を示したため、95日齢時に剖検に供した。

病理学的検査成績：剖検時、3例に共通して心外膜の混濁が認められた。No. 1は髄膜のうっ血と混濁、No. 2で、関節液の増量と混濁、No. 3では、前頭葉から後頭葉まで両側性に脳室の著しい拡張が認められた（図1）。暗赤色結節（4×4×2mm）が中脳水道と第四脳室に突出し、脳室腔を狭窄していた。

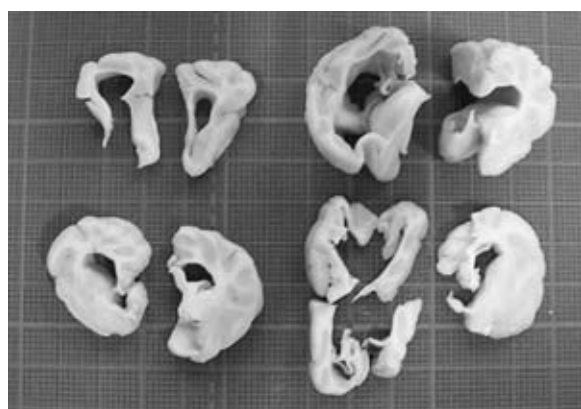

図1 No. 3 脳室の高度拡張

組織学的に3例に共通して脈絡叢炎が観察され、髄膜炎ないし脳室病変を伴っていた。脈絡叢病変は血管周囲のリンパ球浸潤、上皮細胞の変性・剥離により構成されていた。

No. 1では髄膜病変が重度で、うっ血、出血ならびに好中球およびリンパ球の浸潤により髄膜が著しく肥厚していた。No. 3では脳室病変が顕著であり、第四脳室腔内は細胞退廃物で満たされ、橋から内腔に向けて出血・水腫を伴った炎症巣が突出していた（図2）。

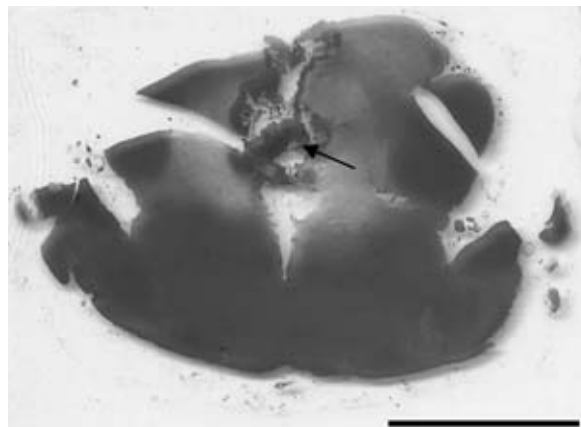


図2 No. 3 間脳のルーベ拡大像、HE染色
出血・水腫を伴った炎症巣（矢印）が突出

同部は炎症細胞の浸潤とアザン染色で青染される線維組織により構成され（図3）、縁取るように増殖した上皮細胞が島状から柵状に配列していた。線維化した部分は、脳室の周囲には、アストロサイトの腫大と増生を伴う神経網の粗しょう化がみられた。加えて、側脳室は著しく拡張し、前頭葉から後頭葉にかけて髄質は圧迫萎縮していた。

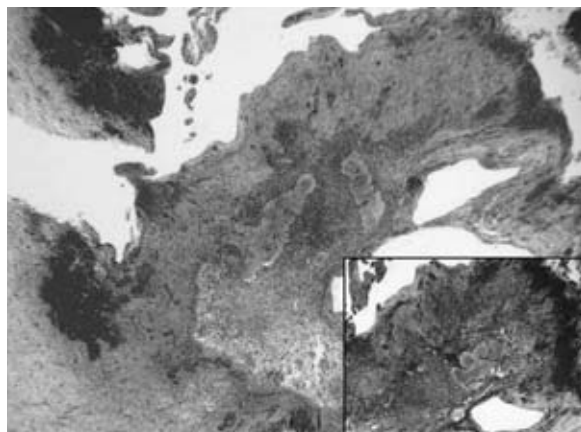


図3 No. 3 第四脳室の炎症巣、HE染色
挿入図：同部位のアザン染色

その他、No. 1およびNo. 3では心外膜に線維素が析出し、No. 2では好中球およびリンパ球の浸潤がみられた（図4左）。また、No. 2の関節腔に多数の炎症細胞の浸潤と線維素の析出が認められた（図4右）。

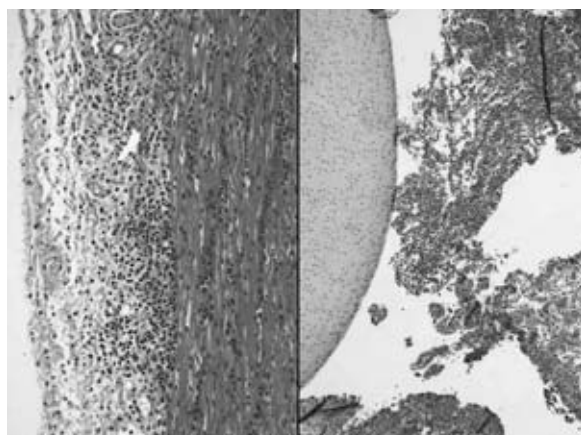


図4 No. 2, HE染色
左：化膿性心外膜炎、右：線維素化膿性関節炎

細菌学的検査成績：No. 1の脳とNo. 2の関節液から*Haemophilus parasuis*が分離された。分離株は、2株とも抗13型血清との反応において明瞭な沈降線が確認され、血清型を13型と同定した。

血液生化学的検査成績：No. 1では白血球数およびα-グロブリン濃度の軽度増加がみられた。No. 2では、白血球数は低下し、αおよびγ-グロブリン濃度の増加とA/G比の低下が観察された（表1）。

表1 血液生化学的検査成績

	単位	No.2	No.3
白血球数	$\times 10^3 / \mu\ell$	29 (11~22)	6.9 (11~22)
TP	g/dℓ	4.8 (4.8)	7.0 (5.6~6.4)
Alb	g/dℓ	2.4 (2.7)	2.8 (3.1~3.9)
α -Glb	g/dℓ	1.3 (1.1)	1.9 (0.9~1.2)
β -Glb	g/dℓ	0.8 (0.7)	1.1 (0.6~0.9)
γ -Glb	g/dℓ	0.3 (0.3)	1.3 (0.5~0.8)
A/G比		1.0 (1.2)	0.7 (1.1~1.7)

(正常値)

考 察

起立不能・遊泳運動等の神経症状を呈した子豚3例の病理学的検査により、線維素性ないし化膿性心外膜炎、関節炎および髄膜炎が観察され、病変部から *Haemophilus parasuis* 血清型13型が分離された。以上から、3例をグレーサー病と診断した。

グレーサー病の病変は、漿液線維素性ないし線維素化膿性の胸膜炎、心外膜炎、腹膜炎、髄膜炎および関節炎により特徴づけられる [5]。3例の病変分布および組織学的特徴は、既報の自然感染例 [7] や実験感染例 [2, 8] のそれらに一致していた。

病期による区分について、Nos.1~2は経過が短かったこと、 α -グロブリン濃度の軽度上昇 (No.2) および線維素化膿性炎が心外膜・髄膜に観察されたことから急性~亜急性経過であることが示唆された。No.3についてはA/G比の低下を伴う γ -グロブリン濃度の上昇および第四脳室周囲に線維増生を伴う炎症反応が観察されたことから慢性経過が示唆された。

とくに、No.3では脳室拡張が観察されたが、同様の病変を形成する疾病として閉塞性水頭症が挙げられる。本症は先天奇形、炎症性疾患、腫瘍等による脳室系の閉塞・狭窄により脳脊髄液の通過が障害され、脳内に同液が貯留することにより脳室が拡張する病態である [9]。No.3では、脈絡叢炎および脳室上衣炎から派生した第四脳室に突出する炎症巣が脳脊髄液の循環を障害し (一部は流路を閉塞し)、うっ滞した脳脊髄液が大脳髄質を圧迫しながら脳室を拡張したと推察された。

グレーサー病の脈絡叢炎および水頭症に関する報告はみあたらず、本事例で分離された血清型13型はSPFを用いた感染実験で強い病原性が確認されていることから [10]、今後、分離菌の病原性と脈絡叢・脳室病変との関連について更なる調査が必要と考えられた。

引用文献

[1] Hoefling DC : Acute myositis associated with *Haemophilus parasuis* in primary SPF

sows, J Swine Health Production, 2, 1 (1994)

[2] Amano H, Shibata M, Kajio N, Morozumi T : Pathologic observations of pigs intranasally inoculated with serovar 1, 4 and 5 of *Haemophilus parasuis* using immunoperoxidase method, J Vet Med Sci, 56, 639-644 (1994)

[3] 平澤博一, 佐藤良彦, 太田俊明ほか : 豚の *Haemophilus parasuis* 感染症の1例, 日獣会誌, 38, 802-805 (1985)

[4] Nedbalcova K, Staran P, Jaglic Z, Ondriasova R, Kucerova Z : *Haemophilus parasuis* and glasser's disease in pigs : a review, Vet. Med, 51, 168-179 (2006)

[5] Rapp-Gabrielson VJ, Oliveira SR, Pijoan C : Disease of Swine, Straw BE et al. eds, 9th ed, 681-690, Blackwell Publishing, Iowa (2006)

[6] Morozumi T, Nicolet J : Some antigenic properties of *Haemophilus parasuis* and a proposal for serological classification, J Clin Microbiol 23, 1022-1025 (1986)

[7] 天野 弘, 梶尾規一, 土屋 守ほか : SPF豚におけるグレーサー病の発生例, 日獣会誌, 46, 99-102 (1993)

[8] Segales J, Domingo M, Solano GI, Pijoan C : Immunohistochemical detection of *Haemophilus parasuis* serovar 5 in formalin-fixed, paraffin-embedded tissues of experimentally infected swine, J Vet Diagn Invest, 9, 237-243 (1997)

[9] Summers BA, Cummings JF, de Lahunta A : Veterinary Neuropathology, Summers BA et al. eds, 75-77, Mosby, St. Louis, MO (1995)

[10] Kielstein P, Rapp-Gabrielson VJ : Designation of 15 serovars of *Haemophilus parasuis* on the basis of immunodiffusion using heat-stable antigen extracts, J Clin Microbiol, 30, 862-865 (1992)